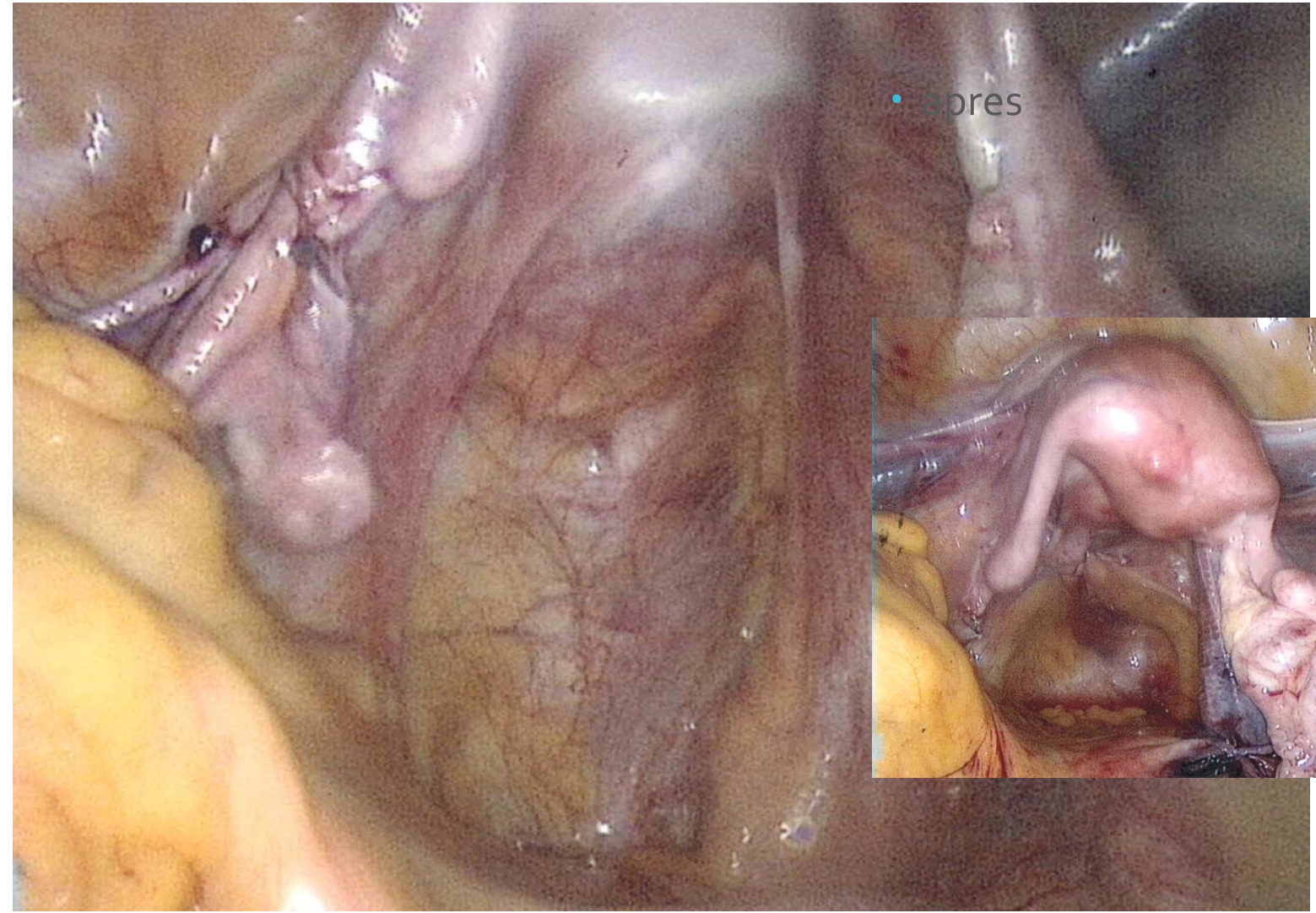


Prothèse postérieure libre ?

F Soffray

Clinique Saint Martin PESSAC 33

Promontofixation
avec prothèse
postérieure non
fixée



La littérature au sujet du positionnement des bandelettes.

- Résultats anatomiques et fonctionnels des promontofixations par coelioscopie en fonction de la position des bandelettes
 - E LEVEAU J RIGAUD Nantes 2010
- Laparoscopic promontory sacral colpopexy : is the posterior recto vaginal mesh mandatory
 - ANTIPHON ABBOU Creteil 2004
- Traitement chirurgical du prolapsus par promonto fixation coelioscopique . Techniques et résultats
 - WAGNER COSTA Paris Montpellier 2009
- Laparoscopic sacrocolpopexy with two separate meshes along the anterior and posterior vaginal walls for multi compartement pelvic organ prolapse
 - GADONNEIX Paris 2004

Les bonnes pratiques .

- Cure de cystocèle par une bandelette antérieure fixée par des points non résorbables non transfixiant sur le vagin
- Fixation au promontoire par des points de fil non résorbable ou des takers
- Prothèse de polypropylène ou de polyester
- Péritonisation des bandelettes
- **La pose de la bandelette postérieure n' est pas standardisée**

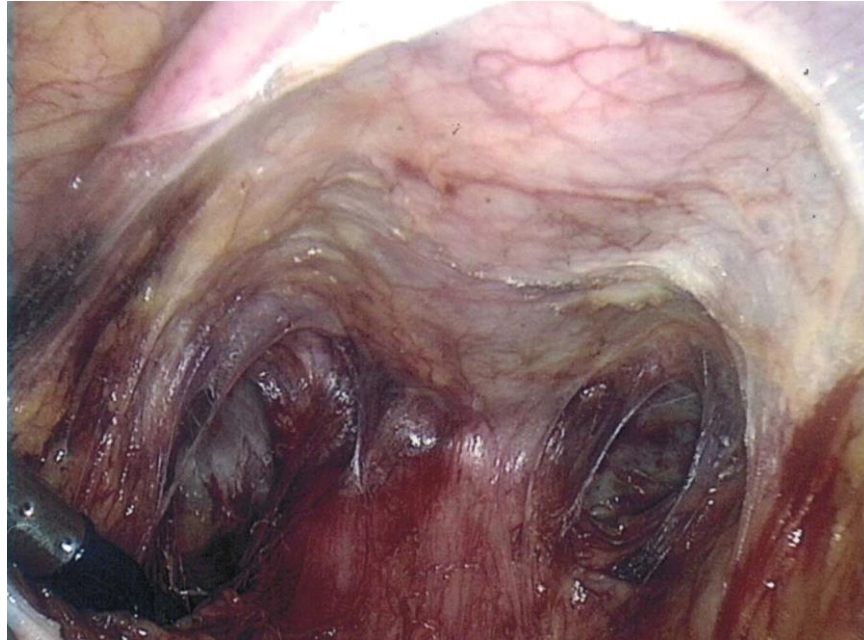
Antiphon 2004

- 108 patientes promontofixations coelio dont 55 ont un burch coelio associé
- Compare 33 ptf ant seule à 71 ptf double fixée
- Résultats : différence significative entre simple /double bandelette
31,3 % de rectocèle ou entérocele / 5,9 %
- Cette différence n'existe que dans le groupe ayant eu un burch
- **Prothèse postérieure nécessaire en cas de Burch**

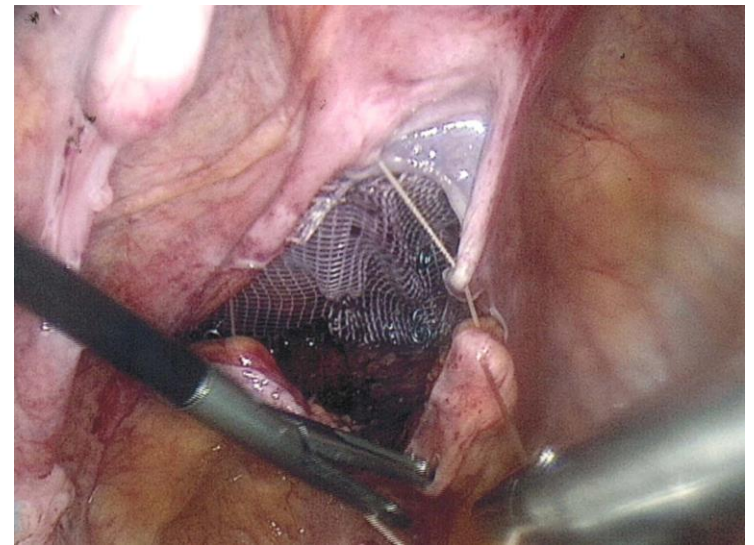
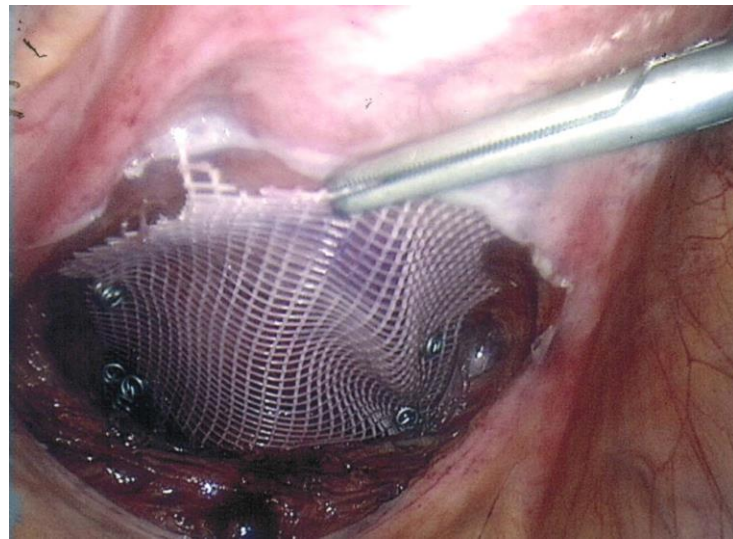
Résultats des séries à double prothèses

- 11 grandes séries sont publiées entre 1991 et 2008 avec + de 40 patientes et suivi moyen de 24,6 mois (11,4 - 66)
- Séries toutes rétrospectives et hétérogènes
- la prothèse postérieure est:
 - le plus souvent fixée aux releveurs de l'anus en bas et sur les utérosacrés en haut .
 - Parfois à l'isthme ou à la paroi vaginale postérieure .
- **RESULTATS**
 - Récidives postérieures**
 - Complications : érosions 3 à 5 %**
 - Qualité de vie**

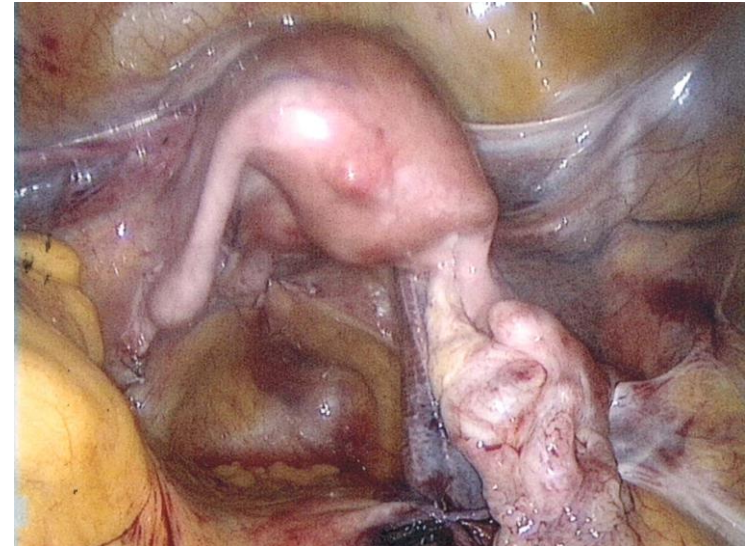
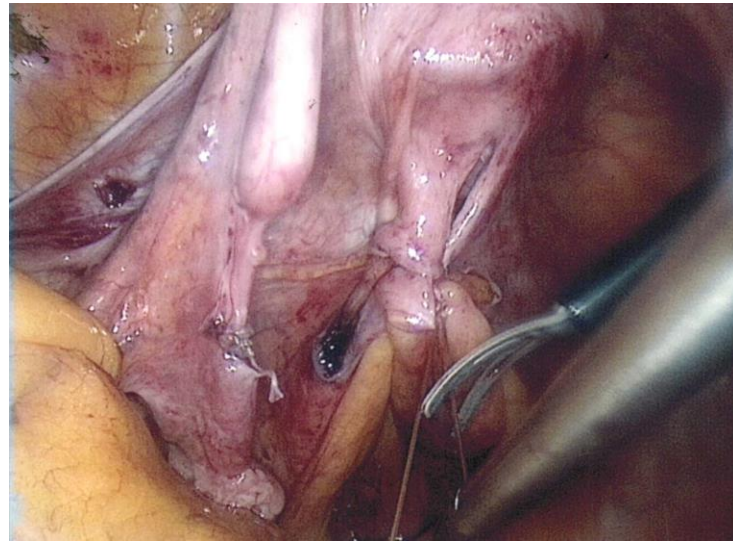
Dissection pré rectale



Prothèse
postérieure
libre



Péritonisation complète



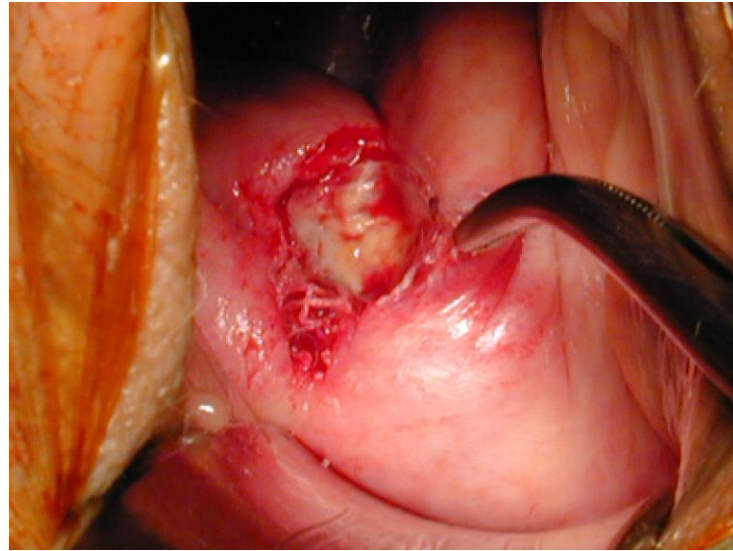
Complications postérieures

- Dyschésie rectale
- Constipation
- Incontinence fécale de novo
- Erosions 3 à 5 %

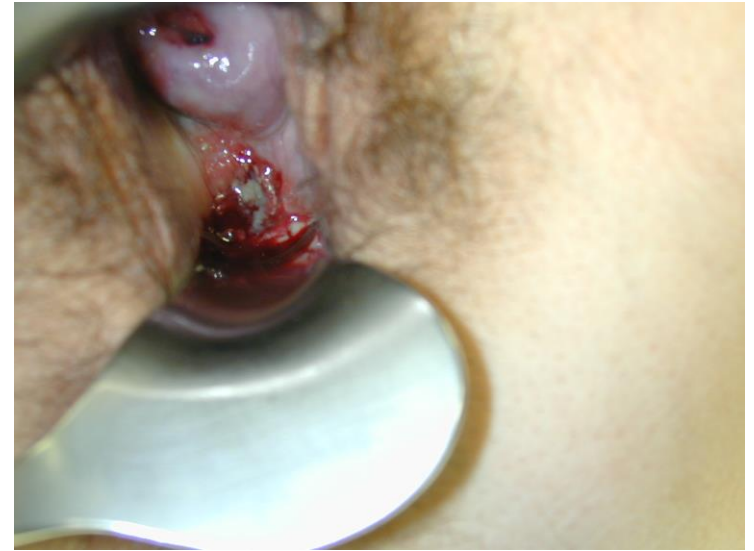Complications postérieures

3 a 5 %
érosions

Erosion basse : polyester

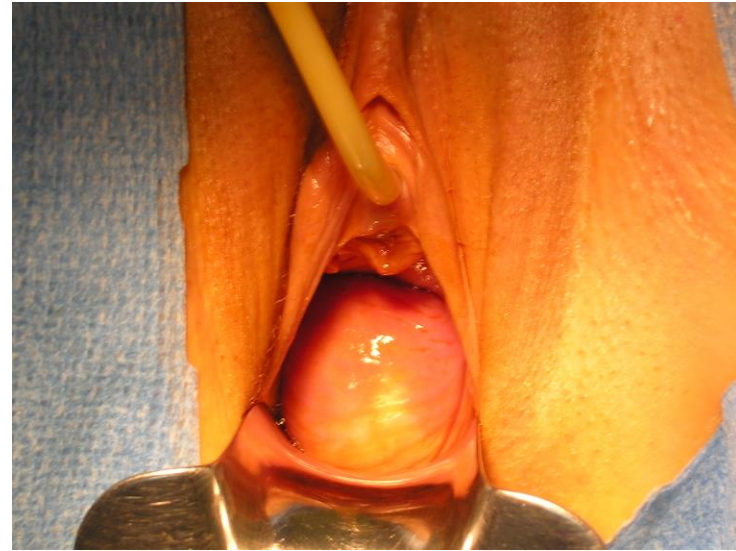


Erosion haute sur fil



Récidive post

Rectocèle basse



Qualité de vie

PEREZ aubagne
DESCARGUES nantes
TRIBONDEAU SOFFRAY pessac
GADONNEIX paris

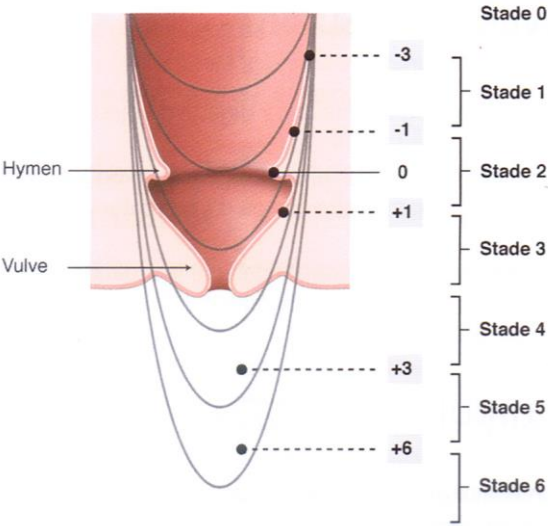
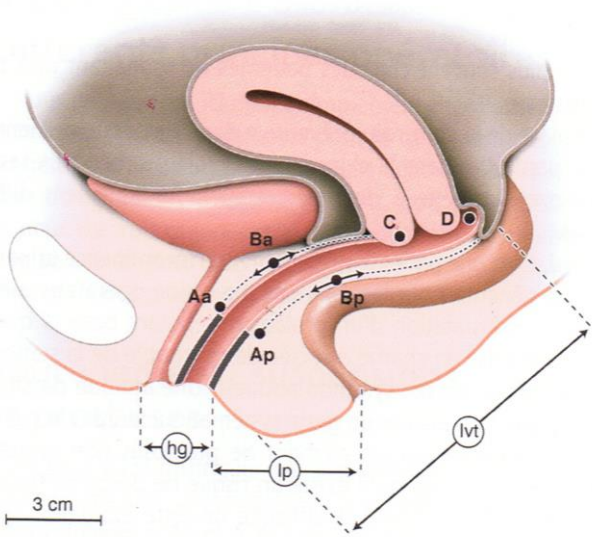
- Etude prospective pluricentrique ° Thomas PEREZ 2010 corrélant
 - un questionnaire de qualité de vie par compartiment
 - un inventaire des symptômes par compartiment
 - au degré du prolapsus
 - à la technique chirurgicale .
- ISCRA inventaire des symptômes colorectaux
 - Obstruction , incontinence anale , irritation , prolapsus rectal
- QICRA questionnaire de qualité de vie sur l'impact colo rectal
- Evaluation à 12 mois (100 patientes 80 réponses)
- **L' amarrage ou non de la prothèse postérieure au promontoire fait parti des variables étudiées**

Qualité de vie

résultats 12 mois

- IS CRA (symptôme post op)
 - 70,6 % amélioration significative et importante
 - **20,6 % aggravation**
 - 14 patientes aggravées 11 incontinences . 7 obstructions , 6 irritations , 0 prolapsus
 - Cette aggravation est aussi retrouvée dans d autres études
 - Rivoire 6%
 - Rozet 14 %
 - Xirometis 22,9 %
- QICRA qualité de vie s améliore
 - pour les prolapsus 3 et 4 36 %
 - par rapport au prolapsus 2 5,3 %
- QICRA a contrario
 - pour les prolapsus 3 et 4 aggravation dans 5,2 % des cas
 - pour les prolapsus 2 aggravation dans 15,8 % des cas

Pop Q



Qualité de vie

- Selon la technique chirurgicale pas de différence en terme de qualité de vie en fonction des 2 modalités techniques que sont la fixation au promontoire de la bandelette postérieure
- Ceci sur les trois indices de qualité de vie urinaire , sexuelle ou rectale .

conclusion

- Pose d'une bandelette postérieure **en cas de burch** .
- **Prolapsus de stade 2** prothèse postérieure
ATTENTION A LA QUALITE DE VIE
- **Prolapsus de stade 3 et 4** Prothèse postérieure
- Selon la hauteur de la rectocèle
 - Haute prothèse fixée
 - Moyenne prothèse non fixée
 - Basse pas de prothèse